

*На правах рукописи*

**ЛЯШЕНКО Геннадий Александрович**

**КОМПЛЕКСНАЯ ЭНДОСКОПИЧЕСКАЯ ДИАГНОСТИКА И  
ЛЕЧЕНИЕ БОЛЬНЫХ С ПИЩЕВОДОМ БАРРЕТТА**

**14.01.17 – хирургия**

**Автореферат**

диссертации на соискание ученой степени  
кандидата медицинских наук

Москва – 2018

Работа выполнена в ФГБОУ ДПО «Российская медицинская академия непрерывного профессионального образования» Министерства здравоохранения Российской Федерации

**Научный руководитель:**

Доктор медицинских наук, профессор **Чернеховская Наталья Евгеньевна**

**Официальные оппоненты:**

**Белова Галина Вячеславовна** – доктор медицинских наук, заведующая эндоскопическим отделением стационара многопрофильного медицинского центра Банка России.

**Хоробрых Татьяна Витальевна** – доктор медицинских наук, профессор кафедры факультетской хирургии ФГАОУ ВО «Первый МГМУ им. И.М.Сеченова» (Первый Московский государственный медицинский университет им. И.М.Сеченова).

**Ведущая организация:** Федеральное государственное бюджетное научное учреждение «Российский научный центр хирургии имени академика Б.В.Петровского»

Защита диссертации состоится «   » \_\_\_\_\_ 2017г. в 13.00 на заседании объединенного совета по защите диссертаций на соискание ученой степени кандидата наук, ученой степени доктора наук совета Д 999.052.02 на базе федерального государственного бюджетного учреждения «Национальный медико-хирургический Центр им. Н.И.Пирогова» Министерства здравоохранения Российской Федерации и Государственного бюджетного учреждения здравоохранения Московской области «Московский областной научно-исследовательский клинический институт им. М.Ф.Владимирского» по адресу: 105203, г. Москва, ул. Нижняя Первомайская, 70.

С диссертацией можно ознакомиться в библиотеке Института усовершенствования врачей федерального государственного бюджетного учреждения «Национальный медико-хирургический Центр им. Н.И.Пирогова» Министерства здравоохранения Российской Федерации по адресу: 105203, г. Москва, ул. Нижняя Первомайская, 65 и на сайте: [www.pirogov-center.ru](http://www.pirogov-center.ru)

Автореферат разослан «   » \_\_\_\_\_ 2018г.

Учёный секретарь объединенного ученого совета, доктор медицинских наук,  
профессор **С.А.Матвеев**

## **ОБЩАЯ ХАРАКТЕРИСТИКА РАБОТЫ**

### **Актуальность темы**

Пищевод Барретта – это состояние, при котором типичный многослойный плоский эпителий, выстилающий слизистую оболочку дистального отдела пищевода, замещается эпителием цилиндрического типа. Этот процесс называется метаплазией (отсюда еще одно название заболевания – цилиндроклеточная метаплазия) (Genta R. M., 2015). В 1947 году Норман Руперт Барретт описал состояние пищевода, которое характеризовалось следующими признаками: трансформацией многослойного плоского неороговевающего эпителия в однорядный цилиндрический эпителий желудка, располагающийся над нормальным пищеводно-желудочным переходом; образованием в области трансформации эпителия пептических язв (язва Барретта) (Barrett N.R., 1950). В 1957 г. это заболевание получило название «пищевод Барретта» (ПБ). Кишечная метаплазия является гистогенетическим маркером ПБ. При дальнейшем изучении ПБ было установлено, что метаплазированный эпителий малигнизируется и в дальнейшем из него развивается аденокарцинома (Barrett N.R., 1957; Koppert L. et al., 2005; Chermat G. et al., 2010; Rugge M. et al., 2015).

Точная причина ПБ на сегодняшний день не установлена. Известно лишь, что наличие гастроэзофагеальной рефлюксной болезни (ГЭРБ) является фактором риска его развития (в этом случае заболевание отмечается в 3-5 раз чаще, чем у пациентов без ГЭРБ) (Трухманов А.С., 2008; Jankowski M. et al., 2015). Актуальность изучения ГЭРБ определяется не только широкой распространённостью этого заболевания, но и теми тяжелыми осложнениями, которые возникают при этой болезни: язвенным эзофагитом с периодическими кровотечениями и стенозированием органа (Чернеховская Н.Е. и соавт, 2011; Schemmer P et al., 2006; Kusano M. et al., 2017).

Наиболее грозным осложнением ГЭРБ является ПБ, который относится к предраковым состояниям (Chandrasoma P.T. et al., 2006). В этой связи большинство врачей рекомендует терапию ГЭРБ с помощью антисекреторных препаратов (Tytgat G.N. et al., 2008; Kusano M. et al., 2015).

Распространённость ПБ, по данным аутопсии, оказывается в 16 раз выше, чем диагностируется при клиническом обследовании пациентов (Жегалов П.С. и соавт., 2015; Rajendra Sh. et al., 2014).

Мужчины, особенно представители европейской расы, подвержены заболеванию в 2 раза чаще, чем женщины. ПБ встречается не только у взрослых в 8–20% (Ивашкин И.Т. и соавт., 2011), но и у детей в 7–13% случаев с рефлюкс-эзофагитом и ГЭРБ (Мерзляков М.В. и соавт., 2015), а частота развития аденокарциномы при ПБ возрастает в 30–125 раз (Gregson E.M. et al., 2015).

Ежегодная заболеваемость раком пищевода среди больных с ПБ  $\approx 0,5\%$ . За последние десятилетия произошло значительное повышение заболеваемости аденокарциномой пищевода (Wang J. et al., 2017). Синдромом Барретта страдает примерно 1% взрослого населения США в возрасте около 50 лет, а частота встречаемости аденокарциномы пищевода увеличилась за последние 30 лет на 300% (данные Американской Гастроэнтерологической Ассоциации по проблеме лечения больных с пищеводом Барретта). В России среди диагностированных раков пищевода аденокарцинома составляет 7% (Ивашкин В.Т. и соавт., 2015). В последних исследованиях сообщается, что аденокарцинома при ПБ при отсутствии дисплазии развивается в 0,5–0,8% случаев, но не реже чем в 0,12% случаев (Curvers W.S. et al., 2010; Hvid-Jensen F. et al., 2011). У пациентов с высокой степенью дисплазии эти цифры повышаются, и у 40–50% пациентов аденокарцинома развивается через 5 лет после диагностирования ПБ (Lekakos L. et al., 2011; Watari J. et al., 2013).

Zaninotto G. et al., 2015). Если ранее (до 1970 г.) соотношение плоскоклеточного рака к железистому раку пищевода составляло 9:1, то в настоящее время в этом соотношении увеличилась доля аденокарциномы – 8:2; ежегодно выявляется 6–8 случаев аденокарциномы на 100000 населения (Melhado R. et al., 2010). Частота развития рака пищевода у больных с ПБ по сравнению с лицами без ПБ выше, однако влияние данного диагноза на ожидаемую продолжительность жизни остается незначительным (Lindblad M. et al., 2015; Lash R.H. et al., 2016; Yamazaki T. et al., 2016). В последнее время много внимания уделяется "короткому сегменту" ПБ - кишечной метаплазии по длиннику дистальной части пищевода более 1 см, но менее 3 см (Новиков В.Н. и соавт., 2015). Имеются доказательства, что физиологические нарушения - изменение пищеводного рН и давление в нижнем пищеводном сфинктере при коротком сегменте ПБ менее тяжелы, чем при длинном сегменте ПБ, но качественно сходны (Валитова Э.Р. и соавт., 2010; Вологжанина Л.Г., 2011).

В течение последних 15–20 лет созданы принципиально новые виды медицинского оборудования, позволяющие повысить эффективность местного лечения ран (Ефименко Н.А., 2003; Каримов З.З., 2007; Родоман Г.В. и соавт., 2015; Nicolaidis A.N. et al., 2013). Эти аппараты работают на принципах квантовой техники – лазерные и плазменные установки, которые позволяют уничтожать в ране патогенные микроорганизмы и снизить опасность побочных явлений и осложнений (Дуванский В.А., 2001; Стародубцев В.Б. и соавт., 2015). К таким приборам относится аппарат «Плазон», являющийся плазменным скальпелем-коагулятором и источником оксида азота, который он вырабатывает из воздуха (Пекшев А.В., 2001; Ефименко Н.А., 2003). Этот прибор достаточно широко используется для лечения гнойных ран различной этиологии (Москаленко В.И., 2006).

Анализ состояния проблемы лечения больных с ПБ свидетельствует о том, что в настоящее время нет лечебно-диагностического алгоритма для этих пациентов с использованием эндоскопических, медикаментозных и

немедикаментозных методов лечения. В доступной нам литературе мы не нашли указаний на использование экзогенного оксида азота в комплексной диагностике и лечении больных с ПБ.

### **Степень разработанности темы**

Диагностика и лечение больных с ПБ остается одной из сложных и нерешенных проблем хирургии и гастроэнтерологии. Как видно из данных литературы (Василевский Д.И., 2011; Жегалов П.С., 2015; Муравьев В.Ю., 2015; Lindblad M., 2015; Lash R.H. et al., 2016), до настоящего времени не существует эффективных способов диагностики, профилактики развития аденокарциномы пищевода и улучшения качества жизни больных.

Анализ состояния проблемы лечения больных с пищеводом Барретта свидетельствует о том, что в настоящее время нет лечебно-диагностического алгоритма для этих пациентов с использованием хирургических, эндоскопических, медикаментозных и немедикаментозных методов лечения, что и послужило основанием для выполнения настоящей работы.

### **Цель исследования**

Улучшить результаты диагностики и лечения больных с пищеводом Барретта применением миниинвазивных эндоскопических технологий, оптимизированных сочетанием с иными немедикаментозными методами.

### **Задачи исследования**

1. Разработать способ применения экзогенного оксида азота для контрастного выделения очагов кишечной метаплазии эпителия слизистой пищевода при проведении диагностической эзофагоскопии.
2. Изучить влияние оксида азота на Нр-обсемененность, оценить возможность и способ его использования в лечебно-профилактических целях у больных с пищеводом Барретта.
3. Разработать лечебно-диагностический алгоритм у больных с пищеводом Барретта.

4. Оценить ближайшие и отдаленные результаты комплексного эндоскопического лечения больных с пищеводом Барретта.

#### **Научная новизна результатов исследования**

- Разработан способ применения экзогенного оксида азота для контрастного выделения очагов кишечной метаплазии эпителия слизистой пищевода при проведении диагностической эзофагоскопии.
- Разработан алгоритм лечения больных с пищеводом Барретта, включающий эндоскопическую абляцию аргоноплазменной коагуляцией (АПК) и терапию оксидом азота от аппарата «Плазон», который ускоряет эпителизацию язв пищевода после абляции коротких и длинных сегментов ПБ в 2,2 раза ( $p < 0,001$ ).
- Однократная эндоскопическая абляция АПК эффективна у 96,5% больных с пищеводом Барретта. Через 6 месяцев наступает полная реэпителизация плоским эпителием у всех больных, однако она происходит в 3 раза быстрее у больных, которым после абляции вводили оксид азота, за счет бактерицидного действия оксида азота, улучшения процессов пролиферации эндотелия микрососудов пищевода и ускорения ангиогенеза.

#### **Теоретическая и практическая значимость исследования**

Теоретическая значимость работы заключается в том, что на основании проведенных электронномикроскопических, иммуногистохимических и криофрактографических методов получены данные, позволяющие обосновать способ применения экзогенного оксида азота для контрастного выделения очагов кишечной метаплазии эпителия слизистой пищевода при проведении диагностической эзофагоскопии и программу лечения больных с пищеводом Барретта.

Разработанный алгоритм лечения больных с пищеводом Барретта расширяет возможность применения немедикаментозных методов лечения, особенно у пациентов, которые неоднократно получали консервативное лечение, а также у больных пожилого и старческого возраста с сопутствующей соматической патологией, и может быть использован в практической деятельности врачей эндоскопических и хирургических отделений. Лечение не требует дорогостоящей аппаратуры и его можно проводить в амбулаторных условиях.

Проанализированы результаты комплексного обследования и лечения больных с ПБ, и доказано, что разработанные методы позволили добиться полной реэпителизации плоским эпителием после абляции АПК ПБ у всех больных, и она происходит в 3 раза быстрее у больных, которым после абляции вводили оксид азота.

### **Основные положения, выносимые на защиту**

Установлены механизмы влияния оксида азота, позволяющие обосновать способ применения экзогенного оксида азота для контрастного выделения очагов кишечной метаплазии эпителия слизистой пищевода при проведении диагностической эзофагоскопии

Доказано благоприятное лечебное действие экзогенного оксида азота на процесс репаративной регенерации кровеносных микрососудов, выражающееся в ускорении образования капилляров в 2,6 раза и процессов неоангиогенеза. Это позволило сформулировать концепцию комплексной терапии, заключающуюся в том, что NO-терапия, проводимая после абляции аргоноплазменной коагуляцией, позволяет добиться полной реэпителизации плоским эпителием в 3 раза быстрее, чем у больных группы сравнения.

Комплексное обследование и лечение больных с пищеводом Барретта по разработанной программе позволяет предупредить рецидив заболевания в последующие 3 года.



### **Личный вклад соискателя**

Соискатель осуществил планирование исследования, самостоятельно выполнял абляцию ПБ с помощью аргоноплазменной коагуляции с последующей терапией оксидом азота, эффективно применил методы статистической обработки и анализа полученных результатов. Подготовил публикации по теме выполненной работы.

### **Апробация работы**

Проведение диссертационного исследования одобрено Комитетом по этике научных исследований (Протокол № 8 от 14 июня 2017 г.).

Апробация работы состоялась 10.10.2017 г. на расширенном заседании кафедры эндоскопии ФГБОУ ДПО «Российская медицинская академия непрерывного профессионального образования» Минздрава России.

Материалы диссертации доложены на научно-практической конференции, посвященной 65-летию филиала №5 ФГКУ «ГВКГ им. Н.Н.Бурденко» МО России (Москва, 2016), на научно-практической конференции врачей филиала №1 ФГБУ «ЗЦВКГ им. А.А.Вишневого» (Москва 25 мая 2016 г.).

### **Публикации**

По теме диссертации опубликовано 8 работ, 4 из которых в научных рецензируемых изданиях, рекомендованных ВАК РФ.

Получен патент на изобретение «Способ эндоскопического лечения рубцовых стенозов пищевода у больных с эрозивно-язвенным эзофагитом» №2594818 от 27 июля 2016 г. (экзогенный оксид азота инсуффлировали в пищевод после бужирования для ускорения эпителизации язв без образования рубцов).

### **Объем и структура диссертации**

Материалы диссертация изложены на 115 страницах компьютерного текста, иллюстрированы 13 таблицами и 29 рисунками. Диссертация состоит из введения, 4 глав, заключения, выводов, практических рекомендаций и списка

литературы, включающего 223 источника, из них 74 отечественных и 149 зарубежных.

### **Соответствие диссертации паспорту научной специальности**

Диссертационная работа соответствует паспорту специальности 14.01.17 – «Хирургия. Медицинские науки», и области исследования п. № 4 «Экспериментальная и клиническая разработка методов лечения хирургических болезней и их внедрение в клиническую практику».

### **Внедрение результатов исследования в практику**

Результаты исследования внедрены в клиническую практику эндоскопического отделения ГБУЗ Калининградской областной клинической больницы (236016, г. Калининград, ул. Клиническая, дом 74) и эндоскопического отделения ГКБ им. С.П.Боткина (125284, г.Москва, 2-й Боткинский проезд, дом 5). Результаты исследования используются в учебном процессе на кафедре эндоскопии ФГБОУ ДПО «Российская медицинская академия непрерывного профессионального образования» Министерства здравоохранения Российской Федерации.

## **СОДЕРЖАНИЕ РАБОТЫ**

### **Материалы и методы**

Работа основана на изучении результатов обследования и лечения 86 больных, которым был установлен диагноз «пищевод Барретта» в эндоскопическом отделении Калининградской областной клинической больницы за период с 2012 по 2017 г.г. В научное исследование не включены 2 пациента, у которых на фоне пищевода Барретта диагностирована аденокарцинома, и 4 больных 17-22 лет с ультракороткими сегментами пищевода Барретта (менее 1 см). Пищевод Барретта чаще встречался у мужчин в возрасте от 17 до 65 лет (59 человек – 68,6%).

Основной причиной обращения за медицинской помощью была изжога, которая беспокоила 49 больных (60%). Отрыжку отмечали 12 пациентов (13,9%), срыгивание после приема пищи – 8 (9,3%), периодическое затруднение

при прохождении пищи (дисфагия первой степени) – 5 (5,8%), боли за грудиной при прохождении твердой пищи (непостоянные) – 6 (7%), дискомфорт в эпигастральной области после приема пищи - 10 больных (11,6%). Жалоб не предъявляли 14 пациентов (16,3%).

Среди сопутствующих заболеваний чаще встречались грыжа пищеводного отверстия диафрагмы, рефлюкс-эзофагит, язвенная болезнь желудка и двенадцатиперстной кишки, желчнокаменная болезнь, хронический панкреатит, сахарный диабет, гипертоническая болезнь, ишемическая болезнь сердца. Лишь у 9 больных (10,5%) молодого возраста сопутствующие заболевания отсутствовали.

Всем больным выполняли эзофагогастроуденоскопию (ЭГДС) с биопсией, определяли кислотопродуцирующую функцию желудка и *H.pylori*.

Для выполнения диагностической ЭГДС все пациенты были разделены на 2 группы, в зависимости от того, проводилось ли исследование в среде оксида азота или в обычных условиях с введением в пищевод воздуха. В каждой группе было по 43 пациента. Для проведения диагностических и лечебных манипуляций использовали видеозендоскоп фирмы «Fujinon» EG-530WR(Япония).

У всех пациентов определяли *H. pylori* с помощью дыхательного уреазного теста и проводили эндоскопическую [топографическую пристеночную рН-метрию](#). Для проведения исследования использовали эндоскопические рН-метрические зонды и отечественный [ацидогастрометр «АГМИ-01»](#).

Эндоскопическую абляцию выполнили 86 больным, из них под местной анестезией с премедикацией 0,1% раствором атропина сульфата у 69 человек, под общим обезболиванием – у 17 пациентов.

Использовали АПК коагулятор ERBE и нож ERBE (преимущественно с боковой подачей аргона - APC-Sonde 2200SC, реже – с торцевой APC-Sonde 2200A) APC2 ERBE рабочие настройки: PulsedAPC, эффект -2, макс вт -55. Расход аргона 1,5 (настройки менялись по ситуации).

Абляцию выполняли следующим образом. Вначале приподнимали слизистую высокомолярным раствором рефортан ГЭК 10% с помощью игольчатого инъектора фирмы «Олимпас» для отделения слизистого слоя от подслизистого. Затем выполняли постановку меток АПК по краям сегментов пищевода Барретта. Далее производили АПК слизистого слоя до подслизистого на всем сегменте с захватом нормальной слизистой пищевода проксимально на 2-3 мм. Затем механически удаляли коагуляционный струп дистальным колпачком эндоскопа и отмывали. Оценивали глубину коагуляции. Осложнений не было.

В зависимости от способов эндоскопического лечения все больные были разделены на 2 группы по 43 пациента в каждой. Разделение на группы произведено на основании исторического контроля. В начале работы больным выполняли только АПК – (группа сравнения).

С целью ускорения процесса эпителизации язв, образующихся после абляции, мы включили в комплексное лечение больных экзогенный оксид азота (NO) от аппарата «Плазон» (основная группа). Аппарат «Плазон» - плазменный скальпель-коагулятор, вырабатывает оксид азота из воздуха. В биопсийный канал эндоскопа вводили иглу от аппарата «Плазон», по которой подавали оксид азота в течение 1 минуты. Содержание NO в газовом потоке составило 300 ppm. Лечение проводили через день, всего 6-7 сеансов на курс.

Всем пациентам основной группы выполняли биопсию из краев язвенных дефектов до применения оксида азота и через 1, 3, 5 и 7 суток от начала лечения. Для сканирующей электронной микроскопии готовили препараты по методу Я.Л.Караганова и соавт. (1982). На биопсийном материале с помощью методов иммуногистохимии, криофрактографии и электронной микроскопии мы изучили способность эндотелия микрососудов к пролиферации под влиянием оксида азота.

Статистическая обработка полученной информации проводилась с

применением методов вариационной статистики: для оценки параметрических показателей применяли критерии Стьюдента, для непараметрических – U-критерий Манна-Уитни. Данные описательной статистики представлены в виде  $M \pm \sigma$ , где  $M$  – среднее арифметическое,  $\sigma$  – стандартное отклонение. Для сравнения качественных показателей (эндоскопический признак) использовали  $\chi^2$  критерий Пирсона и тест Фишера. В качестве критерия достоверности различия между группами принято значение  $p < 0,05$ . При корреляционном анализе использован ранговый коэффициент корреляции Спирмена. Статистический анализ и обработку данных проводили с помощью статистического пакета Statistica 10.0 (StatSoftInc., США).

## **РЕЗУЛЬТАТЫ ИССЛЕДОВАНИЯ И ИХ ОБСУЖДЕНИЕ**

### **Влияние оксида азота на слизистую пищевода и неоангиогенез**

Все эндотелиальные клетки микроциркуляторного русла во всех органах пищеварительной системы продуцируют оксид азота. Эндотелиальные клетки влияют на процессы коагуляции и тромбоза, и именно оксид азота играет физиологическую роль в поддержании кровоснабжения и целостности эпителия слизистой желудочно-кишечного тракта. Повреждение слизистой желудочно-кишечного тракта усиливается за счет подавления оксида азота.

Воспалительные изменения слизистой пищевода затрудняют идентификацию ПБ. В процессе длительного использования оксида азота от аппарата «Плазон» мы обнаружили, что при инфузии оксида азота меняли свою окраску некоторые участки слизистой дистального отдела пищевода – они приобретали более яркую окраску и изменялся характер рельефа. Мы предположили, что изменение окраски и рельефа происходит в тех участках, где имеют место диспластические изменения слизистой. Исследовали биоптаты, взятые из участков измененной слизистой оболочки до и после сеансов NO-терапии, и определяли изменения тканевого дыхания и энергетического потенциала клеток. С этой целью мы изучили динамику

активности ряда ферментов, играющих важную роль в окислительно-восстановительных реакциях организма.

Процесс тканевого дыхания зависит от функционального состояния митохондрий. Влияние оксида азота на митохондрии исследовали с помощью трансмиссионной электронной микроскопии (ТЭМ).

Нами установлено, что до обработки оксидом азота в области измененного эпителия количество сукцинатдегидрогеназы (СДГ) составило 0,9 у.е., лактатдегидрогеназы (ЛДГ) – 1,3 у.е., глюкоза-6-дгидрогеназы (ГЛ-6-ФД) – 1,1 у.е. Эти данные свидетельствуют о преобладании процессов анаэробного дыхания, которое требует больших энергетических затрат клетки, о чем свидетельствует низкое содержание ГЛ-6-ФД.

После терапии оксидом азота эти показатели повысились: СДГ – 1,9 у.е., ЛДГ – 1,6 у.е., ГЛ-6-ФД – 3,2 у.е. Эти данные свидетельствуют о значительной оксигенации тканей.

При анализе электронограмм до обработки слизистой пищевода оксидом азота установлено, что в клетках митохондрий большинство крист фрагментировано, число их незначительно, расположены они редко. После сеанса NO-терапии в митохондриях значительно возрастает количество крист, и они хорошо контурированы. Отмечается увеличение общего количества митохондрий. Это свидетельствует об интенсификации клеточного дыхания, получении клеткой максимального количества энергии, что влияет на окраску ткани. Больным основной группы для выполнения биопсии инсuffлировали в просвет пищевода оксид азота от аппарата «Плазон» в течение 1 мин с содержанием оксида азота в газовом потоке 300 ppm. Из ярко окрашенных участков выполняли биопсию.

Одной из основных проблем восстановления трофики пищевода после абляции АПК является процесс неоангиогенеза. Перед тем, как включать оксид азота в комплексную терапию больных с ПБ, мы изучили влияние оксида азота на эндотелиоциты сосудов и неоангиогенез.

На биопсийном материале, взятом из края язвы после абляции АПК, мы изучили способность эндотелия к пролиферации и восстановлению функций массапереноса. Анализ полученных результатов показал, что после абляции в зоне края язвы пролиферативная активность эндотелия кровеносных микрососудов составляет не более одной маркированной клетки в поле зрения эндотелиального пласта ( $1,1 \pm 0,03$  ОК), т.е. практически полностью отсутствуют клетки, готовые к делению, что объясняется контактным торможением эндотелиальных клеток, плотно связанных в монослое. Обработка язвы оксидом азота стимулирует пролиферацию эндотелиоцитов, маркированных моноклональными антителами (МКА) PCNA, уже в первые сутки ( $10,97 \pm 1,53$  ОК). Это означает, что в потенцированных к делению клетках появился белок циклин – двигатель процессов пролиферации. Таким образом, оксид азота побуждает эндотелий к митотической активности. Через 7 суток от начала NO-терапии процесс накопления клеточной массы стабилизировался на значениях  $29,91 \pm 2,14$  ОК.

Эндотелий микрососудов характеризуется проницаемостью для воды и водорастворимых веществ, включая макромолекулы типа плазменных протеинов. Уникальные транспортные свойства эндотелия микрососудов объясняются наличием системы гидрофильных коммуникаций, которые представлены плазмолеммальными пузырьками, их дериватами – трансэндотелиальными каналами и фенестрами, а также межклеточными контактами. Общее число плазмолеммальных пузырьков в эндотелиоците составляет 10000 – 15000. При этом меньшая их доля располагается в цитоплазме, в то время как большая часть связана с поверхностью эндотелиальных клеток. Пузырьки, связанные с цитолеммой, так называемые кавеолы, открываются на ее поверхности с помощью миниатюрных устьев, которые перекрыты диафрагмой. Мы определяли плотность кавеол эндотелия кровеносных микрососудов в биоптатах слизистой пищевода, взятых из края

язвы после абляции АПК. Установлено равномерное распределение плазмолеммальных пузырьков, кластерные образования не определялись. До сеансов NO-терапии плотность кавеол эндотелия составляла  $10,47 \pm 2,11$  абс.ед., а после сеансов NO-терапии плотность кавеол увеличилась до  $27,18 \pm 3,69$  ( $p < 0,05$ ). Наши наблюдения показали значительное уменьшение плотности плазмолеммальных пузырьков в краях язвы после АПК – до 1,5% при норме 5–7 %. На фоне NO-терапии обнаружено значительное повышение плотности плазмолеммальных пузырьков – до 6,8%.

В отдельных эндотелиальных клетках фиксировали кластерные образования плазмолеммальных пузырьков, что свидетельствовало о конвекционном трансцитозе, который считается более эффективным в системе массапереноса

Таким образом, под воздействием оксида азота функциональная активность эндотелиальных клеток значительно возрастает, что положительно сказывается на трофике окружающих тканей и способствует ускорению процессов репаративной регенерации.

### **Результаты абляции пищевода Барретта**

Во время диагностической ЭГДС у больных с ПБ отмечено укорочение пищевода – зона кардиоэзофагеального перехода располагалась на расстоянии 35–38 см от резцов верхней челюсти. При эндоскопическом исследовании цилиндрический эпителий в пищеводе имел характерный красный цвет и "бархатистый" вид, по внешнему виду напоминая «языки пламени», что и отличало его от расположенного рядом с ним тонкого, бледного, с глянцевой поверхностью плоского эпителия.



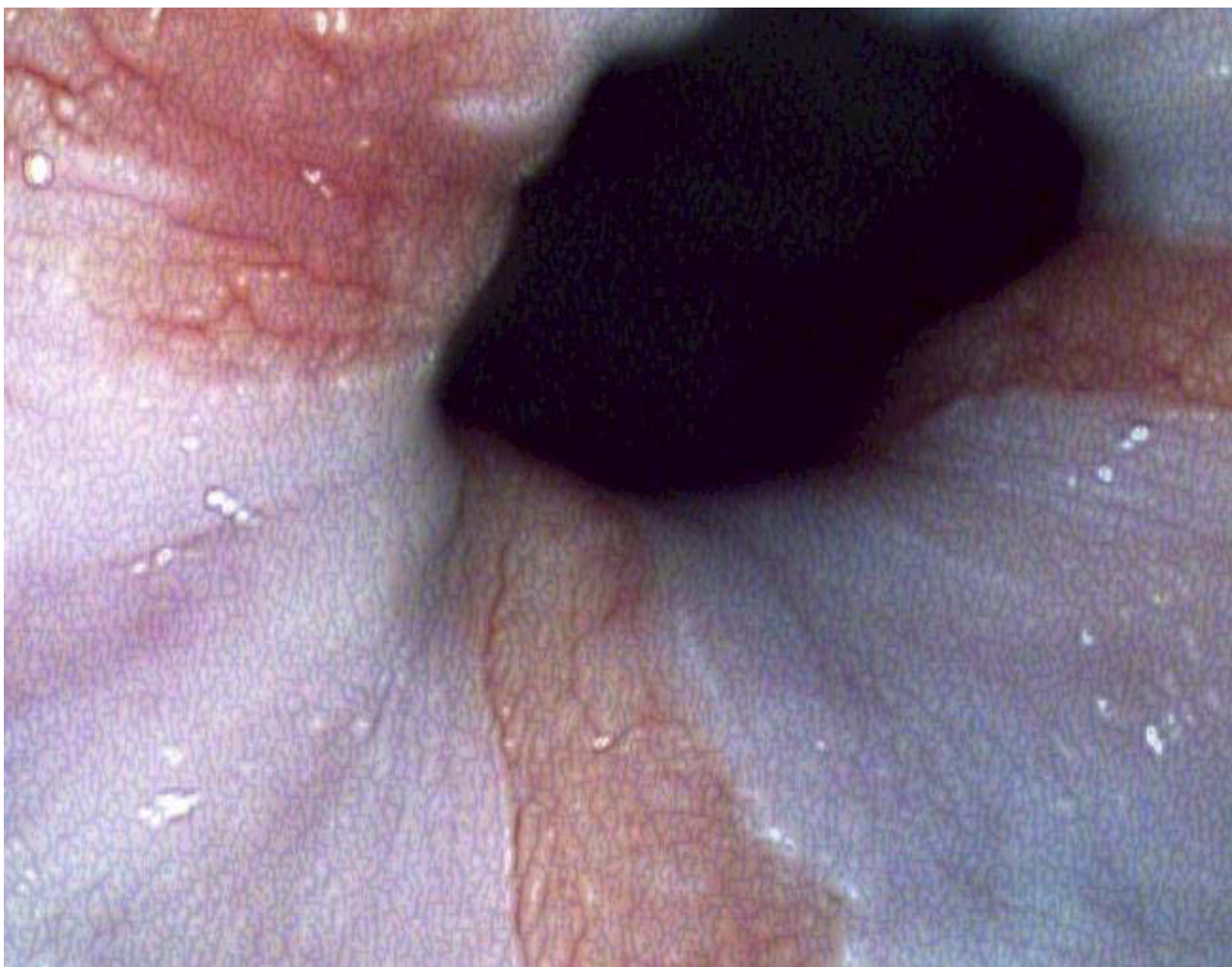


Рис. 1. Три длинных сегмента пищевода Барретта

Количество и длина сегментов ПБ у больных основной группы и группы сравнения представлены в таблицах 1 и 2. Обе группы рандомизированы по количеству и длине сегментов ПБ.

Таблица 1

Количество и длина сегментов ПБ у больных основной группы

Длина сегментов	Количество сегментов				Количество больных n (%)
	1 сегмент n (%)	2 сегмента n (%)	3 сегмента n (%)	Циркулярное поражение n (%)	
Короткие сегменты	6 (30)	7 (35)	4 (20)	3 (15)	20 (100)
Длинные сегменты:	7 (30,4)	8 (34,8)	4 (17,4)	4 (17,4)	23 (100)
От 3 до 6 см	2 (8,7)	2 (8,7)	2 (8,7)	4 (17,4)	10 (43,5)
От 6 до 8 см	4 (17,4)	4 (17,4)	1 (4,3)	-	9 (39,1)
От 9 до 12 см	1 (4,3)	2 (8,7)	1 (4,3)	-	4 (17,4)

Таблица 2

Количество и длина сегментов ПБ у больных группы сравнения

Длина сегментов	Количество сегментов				Количество больных n (%)
	1 сегмент n (%)	2 сегмента n (%)	3 сегмента n (%)	Циркулярное поражение n (%)	
Менее 3 см	7 (33,3)	7 (33,3)	4 (19,1)	3 (14,3)	21 (100)
Длинные сегменты:	7 (31,8)	7 (31,8)	4 (18,2)	4 (18,2)	22 (100)
От 3 до 6 см	2 (9,1)	2 (9,1)	3 (13,6)	4 (18,2)	11 (50)
От 6 до 8 см	4 (18,2)	3 (13,6)	-	-	7 (31,8)
От 9 до 12 см	1 (4,5)	2 (9,1)	1 (4,5)	-	4 (18,2)

При гистологическом исследовании биопсийного материала определялась кишечная метаплазия с наличием бокаловидных клеток (рис.2).

Эзофагит различной степени выраженности имел место у 49 больных (57%). Для оценки степени эзофагита использовали Лос-Анджелесскую классификацию эзофагитов (1998г.) (таблица 3).

Таблица 3

Степень эзофагита у 49 больных с пищеводом Барретта

Группы больных	Степень эзофагита			
	A	B	C	D
Основная группа	6 (12,2%)	8 (16,3%)	6 (12,2%)	5 (10,2%)
Группа сравнения	5 (10,2%)	9 (18,5%)	5 (10,2%)	5 (10,2%)
Всего	11 (22,4%)	17 (34,8%)	11 (22,4%)	10 (20,4%)

Обсемененность слизистой Нр диагностирована у 48 больных (56,9%). При рН-метрии гиперацидность имела место у 44 пациентов (51,1%), нормацидность – у 34 больных (39,5%), анацидность – у 8 пациентов (9,3%).

Перед выполнением эндоскопической абляции проводили лечение эрозивно-язвенного эзофагита у 38 пациентов с обсемененностью Нр.

Учитывая, что оксид азота обладает бактерицидным действием как непосредственным, так и за счет образования пероксинитрита (ONOO), мы использовали оксид азота для эрадикации Нр и лечения эзофагита у 19 больных основной группы. Нами отработан режим подачи оксида азота, оптимальный и достаточный для получения требуемого результата – ускорения процесса эпителизации эрозий и язв пищевода. В биопсийный канал эндоскопа вводили иглу, по которой оксид азота подавали по каналу эндоскопа в течение 1 минуты, через 1 день, Содержание NO в газовом потоке при этом составило 300 ppm. Полная эпителизация эрозий и язв наступила в сроки  $15,3 \pm 1,2$  сут. В эти же сроки отмечена эрадикация Нр.

У больных группы сравнения лечение эрозивного эзофагита и эрадикацию Нр проводили с помощью ингибиторов протонной помпы (ИПП). Полная эпителизация эрозий и язв и эрадикация Нр достигнута в сроки  $31,3 \pm 3,2$  сут.

Как видно из таблицы 4, у больных основной группы сроки эпителизации язв после АПК коротких сегментов ПБ составили  $9,2 \pm 1,3$  сут., длинных сегментов – от  $10,2 \pm 1,3$  до  $13,4 \pm 1,5$  сут. в зависимости от длины сегментов ПБ.

Таблица 4

Сроки эпителизации язв после АПК в зависимости от длины сегментов ПБ

Длина сегментов ПБ	Средние сроки эпителизации, $M \pm \sigma$ сут		
	Основная группа (n=43)	Группа сравнения (n=43)	p (критерий Манна-Уитни)
От 1 до 3 см	$9,2 \pm 1,3$	$20,6 \pm 2,1$	$P < 0,001$
От 3 до 6 см	$10,2 \pm 1,3$	$24,3 \pm 2,3$	$p < 0,001$
От 6 до 8 см	$12,5 \pm 1,2$	$27,3 \pm 2,7$	$p < 0,001$
От 9 до 12 см	$13,4 \pm 1,5$	$30,3 \pm 3,2$	$p < 0,001$

С помощью корреляционного анализа Пирсона выявлена сильная прямая зависимость количества сеансов НО-терапии (за 1 курс) от длины сегментов ПБ, подвергшихся абляции ( $r = 0,771$ ;  $p < 0,001$ ), а именно, чем длиннее сегменты, тем больше требуется сеансов НО-терапии (для достижения эпителизации язв).

Выполнен анализ данных по количеству проводимых сеансов НО-терапии в зависимости от количества сегментов ПБ. Достоверных различий не выявлено ( $p=0.95$ ), т.е. количество сеансов НО-терапии не зависело от количества сегментов ПБ.

При циркулярном поражении, независимо от длины сегментов ПБ, эпителизация язв наступила на  $14,3 \pm 2,2$  сут.

У больных группы сравнения эпителизация язв после абляции АПК коротких сегментов ПБ наступила в сроки  $20,6 \pm 1,2$  сут., длинных сегментов ПБ – в сроки от  $24,3 \pm 2,3$  сут. до  $30,3 \pm 3,2$  сут. в зависимости от длины сегментов ПБ.

Таким образом, оксид азота ускоряет процесс эпителизации язв после АПК коротких и длинных сегментов ПБ в 2,2 раза ( $p < 0,001$ ).

Для оценки полноты абляции ПБ эзофагоскопию выполняли после эпителизации язв. Было установлено, что у 3 пациентов (3,5%) в результате абляции не был удален полностью сегмент пищевода Барретта – им выполнена повторная абляция.

При контрольном осмотре больных обеих групп через 2 месяца после абляции АПК ПБ данных за ПБ не получено. Выполнена биопсия. Данные биопсии подтвердили реэпителизацию многослойным плоским эпителием дистального отдела пищевода только у больных основной группы.

У больных группы сравнения реэпителизация многослойным плоским эпителием дистального отдела пищевода после АПК ПБ диагностирована через 6 месяцев, что было подтверждено результатами биопсии.

При контрольном осмотре через 6 месяцев данных за ПБ не получено ни у одного больного.

Отдаленные результаты лечения прослежены в сроки свыше 3 лет. Данных за рецидив ПБ не получено.

### **Выводы**

1. Для контрастного выделения очагов кишечной метаплазии эпителия слизистой оболочки дистального отдела пищевода при проведении диагностической эзофагоскопии разработана методика применения экзогенного оксида азота, под влиянием которого участки кишечной метаплазии окрашиваются в ярко-красный цвет. Из них выполняют биопсию.
2. На фоне NO-терапии функциональная активность эндотелиальных клеток возрастает в 2,6 раза, что благоприятно сказывается на трофике окружающих тканей и способствует ускорению процесса репаративной регенерации. Полная эпителизация эрозий и язв при эрозивном эзофагите наступила в сроки  $15,3 \pm 1,2$  сут. В эти же сроки отмечена эрадикация Нр за счет бактерицидного действия оксида азота (у больных группы сравнения полная эпителизация эрозий и язв и эрадикация Нр достигнута в сроки  $31,3 \pm 3,2$  сут.).
3. Разработан алгоритм лечения больных с пищеводом Барретта, включающий абляцию АПК и терапию оксидом азота от аппарата «Плазон», которая способствует сокращению сроков эпителизации язвенных дефектов после АПК коротких и длинных сегментов ПБ в 2,2 раза. Реэпителизация многослойным плоским эпителием дистального отдела пищевода в основной группе наступала в 3 раза быстрее, чем у больных группы сравнения.
4. Однократная эндоскопическая абляция АПК эффективна у 96,5% больных с пищеводом Барретта. Отдаленные результаты лечения

прослежены в сроки свыше 3 лет. Данных за рецидив пищевода Барретта не получено.

### **Практические рекомендации**

Для контрастного выделения очагов кишечной метаплазии эпителия слизистой оболочки дистального отдела пищевода при проведении диагностической эзофагоскопии следует использовать инфуляцию экзогенного оксида азота от аппарата «Плазон» с содержанием оксида азота в газовом потоке 300ppm в течение 1 мин. Из ярко окрашенных участков следует выполнять биопсию.

Для ускорения процесса эпителизации язв после АПК пищевода Барретта и процесса реэпителизации многослойным плоским эпителием дистального отдела пищевода рекомендуется включать в комплексное лечение больных экзогенный оксид азота от аппарата «Плазон» с содержанием его в газовом потоке 300ppm, воздействуя на язвенные дефекты в течение 1 мин, через день, всего 5-7 сеансов на курс лечения.

### **Список работ, опубликованных по теме диссертации:**

#### **I. В изданиях, рекомендованных ВАК:**

1. Ляшенко Г.А. Оксид азота в комплексном лечении больных с рубцовыми стриктурами пищевода/Дубинская Т.К., Кудзоева А.А., Волова Т.К., Ляшенко Г.А.// Лазерная медицина. – 2014. – №4. – С.28.
2. Ляшенко Г.А. Этиопатогенез эрозивно-язвенных процессов в пищеводе, желудке и двенадцатиперстной кишке у больных пожилого и старческого возраста/Чернеховская Н.Е., Поваляев А.В., Ляшенко Г.А. //Экспериментальная и клиническая гастроэнтерология. – 2015. – Т. 116. – №4. – С. 48-52.
3. Ляшенко Г.А. Лечебно-диагностический алгоритм при пищеводе Барретта/Чернеховская Н.Е., Ляшенко Г.А., Кудзоева А.А.//Экспериментальная и клиническая гастроэнтерология. – 2015. – Т. 122. – №10. – С. 13-17.

4. Ляшенко Г.А. Лечебно-диагностический алгоритм при доброкачественных рубцовых стриктурах пищевода/ Чернеховская Н.Е., Ляшенко Г.А., Кудзоева А.А.//Экспериментальная и клиническая гастроэнтерология. – 2016. – №10. – С. 54-58.

5. Ляшенко Г.А. Способ эндоскопического лечения рубцовых стенозов пищевода у больных с эрозивно-язвенным эзофагитом/Чернеховская Н.Е., Ляшенко Г.А., Кудзоева А.А., Волова А.В., Поваляев А.В.// Патент №2594818 от 27 июля 2016 г.

### **II. В других изданиях:**

6. Ляшенко Г.А. Лечебная эзофагоскопия при пищеводе Барретта/Чернеховская Н.Е., Ляшенко Г.А.//Тез.докл. научно-практ. конф., посв. 65-летию филиала №5 ФГКУ «ГВКГ им. Н.Н.Бурденко» МО России. – Москва. 2016. – С.

7. Ляшенко Г.А. Диагностическая и лечебная эзофагоскопия при пищеводе Барретта/Чернеховская Н.Е., Ляшенко Г.А.//Сб.мат.ХХХХVIII научно-практ.конф.врачей филиал№1 ФГБУ «ЗЦВКГ им. А.А.Вишневского». – М. 25 мая 2016 – С. 183-184.

8. Ляшенко Г.А. Оксид азота в комплексном лечении больных с эрозивным кровотечением из верхних отделов желудочно-кишечного тракта/Чернеховская Н.Е., Ляшенко Г.А.//Сб.мат.ХХХХVIII научно-практ.конф.врачей филиал№1 ФГБУ «ЗЦВКГ им. А.А.Вишневского». – М. 25 мая 2016. – С. 184-185.

### **СПИСОК СОКРАЩЕНИЙ**

АПК – аргоноплазменная коагуляция

ГЛ-6-ФД – глюкоза-6-фосфатдегидрогеназа

ГЭРБ – гастроэзофагеальная рефлюксная болезнь

ИПП – ингибиторы протонной помпы

ЛДГ – лактатдегидрогеназа

МКА – моноклональные антитела

ОК – окрашенная клетка

ПБ – пищевод Бапрретта

СДГ – сукцинатдегидрогеназа

ТЭМ – трансмиссионная электронная микроскопия

ЭГДС – эзофагогастродуоденоскопия

*H. pylori* – инфекция хеликобактер пилори

NO - оксид азота

ONOO - пероксинитрит

Библиотека литературы по функциональной гастроэнтерологии:

[www.gastroscan.ru/literature/](http://www.gastroscan.ru/literature/)